Ein Beitrag

zur

Kenntnis der Blutbildung

bei

Knochenfischen.

Inaugural-Dissertation

zur

Erlangung der Doktorwürde in der gesamten Medizin

verfasst und einer

hohen medizinischen Fakultät

der

kgl. bayr. Ludwig-Maximilians-Universität zu München



vorgelegt von

Harry Marcus

approbierter Arzt aus Hamburg.

Sonder-Abdruck
aus dem
Archiv für mikroskopische Anatomie und Entwicklungsgeschichte
Bd. 66. 1905.
Verlag von Friedrich Cohen in Bonn.

Gedruckt mit Genehmigung der medizinischen Fakultät der Universität München.

Referent: Prof. Dr. **S. Mollier.**

Aus dem histologisch-embryologischen Institut in München.

Ein Beitrag zur Kenntnis der Blutbildung bei Knochenfischen.

Von

Harry Marcus.

Hierzu eine Textfigur.

Über die Entstehung der Blutzellen bei Knochenfischen finden sich in der Literatur die widersprechendsten Auffassungen; ein Umstand, der uns begreiflich wird, wenn wir die Mannigfaltigkeit der Vorgänge beachten, die zur Blutentwicklung in dieser Klasse führen. Die Eier der Teleostier stehen unter den verschiedenartigsten äusseren Lebensverhältnissen, je nachdem sie im Süsswasser oder im Meer, an Felsen oder Pflanzen haftend oder frei schwimmend ihre erste Entwicklung durchmachen. Nicht weniger wohl beeinflusst der Dotter durch seine Grösse und Beschaffenheit die Entwicklung des Embryo und bewirkt besonders in der Blutbildung grössere Differenzen. Wir finden Arten mit grossem, kompaktem Dotter, auf dem frühzeitig im reichverzweigten Gefässnetz die roten Blutzellen zirkulieren (Salmoniden). Zweitens finden wir Formen mit einer medialen Dottervene und ihren Verästelungen (z. B. Gobius). Endlich gibt es Arten, die embryonal überhaupt kein Blut bilden und in diesem Falle zirkuliert zunächst nur ein Plasma. Erst das längst ausgeschlüpfte Tier erhält rote Blutkörperchen. So ist es bei den meisten pelagischen Eiern mit ihrem kleinen, wasserklaren Dotter. Aber auch hier gibt es Arten, die reichlich und frühzeitig Blut bilden. Wir finden also alle Abstufungen zwischen den genannten Extremen. Eine weitere Eigentümlichkeit der Teleostier ist die Blutbildung im Embryo, obwohl sie Meroblastier sind. Während sämtliche übrigen Wirbeltiereier mit grossem Dotter das Blut ausserhalb des Embryo in der area vasculosa bilden, machen allein die Knochenfische hiervon eine Ausnahme.

Zwei Möglichkeiten sind hier denkbar. Entweder ist diese Entstehungsweise im Embryo die primitivere, wie dies von Sobotta (02) behauptet worden ist, oder aber sie ist nur eine Abänderung der typischen Blutbildung bei den echten Meroblastiern und mit dieser dann vergleichbar. Hier eine Entscheidung zu treffen und gegebenen Falles die Grundlagen für einen Vergleich zu finden, soll im folgenden versucht werden.

Literaturübersicht.

Die ältere Literatur übergehe ich und verweise dafür auf die Arbeiten von Felix (97) und Sobotta (02), in denen ausführliche Angaben gemacht werden. Den älteren Autoren blieb die intraembryonale Blutbildung der Knochenfische unbekannt und sie versuchten deshalb vergeblich, über die Entstehung des Blutes ins Klare zu kommen, verglichen sie aber mit der verwandter Klassen. Ich zitiere als Beispiel Goette (75): „An den Embryonen der Knochenfische fand ich, dass, wenn auch der eigentliche Ursprung nicht ganz sicher zu ermitteln ist, immerhin die Blutinseln ebenso wie bei den Batrachiern und Vögeln an der Oberfläche des Nahrungsdotters entstehen und in die anliegende Schicht des mittleren Keimblatts aufgenommen werden, worauf die Dottergefässbildung in der geschilderten Weise fortschreitet.“ Uns interessieren nur die Autoren, die zur Erkenntnis der Sonderstellung der Knochenfische bei der Blutbildung Wichtiges beigetragen haben. — Dass das Blut im Embryo entsteht, ist seit Ziegler (82) bekannt, der konstatierte, dass aus der von Oellacher (73) zuerst beschriebenen „intermediären Zellmasse“ Blutzellen hervorgingen. Oellacher beschrieb im wesentlichen richtig zwei Zellenkomplexe unter der Chorda, medial von den Urwirbeln und über dem Darm gelegen als „intermediäre Zellmasse“. Er sah ferner die Vereinigung derselben in der Medianlinie zu einem einheitlichen, runden Gebilde, das er kranialwärts aus dem Gesichte verlor, wie es ja auch tatsächlich in der Gegend des achten Urwirbels bei der Forelle aufhört. Die hintere Grenze fand er, wie auch alle folgenden Forscher, nicht. Auch über die Bedeutung der von ihm entdeckten Gebilde kam er nicht ins Klare; denn bei ihm liefert die „rundliche Zellmasse als wahre Darmfaserplatte sensu verbi penitiori das Stroma für den Darm.“ Über die Entstehung des

Blutes fand ich in seinen Arbeiten keine Äusserung; die Aorta soll sich aus der Subchorda bilden. Oellachers Verdienst ist es also, die „intermediäre Zellmasse“ zuerst beachtet und morphologisch in der Hauptsache richtig beschrieben zu haben. Die richtige Deutung gab ihr erst H. E. Ziegler (87): „Die intermediäre Zellmasse, welche bei einigen oder allen Knochenfischen vorkommt, ist eine Eigentümlichkeit derselben, für die nach den Darstellungen der Autoren kein Homologon bei einer Abteilung der Wirbeltiere zu finden ist; sie kann als ein Gefäss aufgefasst werden, welches als solide Zellmasse angelegt wird, deren periphere Zellen die Gefässwand liefern, deren zentrale als Blutkörperchen weggeschwemmt werden.“ Über ihre Entstehung sagt er: „Ich bin keineswegs sicher, ob nicht jedes Ursegment an einer bestimmten Stelle mit der intermediären Zellmasse von Anfang an in kontinuierlichem Zusammenhang steht.“ „Die intermediäre Zellmasse ist zu keiner Zeit von dem Bildungsgewebe [= Mesenchym] streng zu trennen,“ d. h. er kann die Gebilde des Urogenitalsystems noch nicht von der intermediären Zellmasse absondern. Daher kommt er zu folgender Hypothese der Blutbildung: „Beim erwachsenen Tier ist das lymphoide Gewebe der Urniere Bildungsstätte von Blutkörperchen. Das Bildungsgewebe, aus dem das lymphoide Gewebe hervorgeht, kann die Blutkörperchen nach der Stammvene abgeben, sodass die Blutkörperchen im Embryo an einem Orte entstehen, der zeitlebens diese Funktion beibehält.“ Diese Anschauung hat Felix widerlegt, doch bleibt die Identifizierung der intermediären Zellmasse mit der hinteren Kardinalvene Zieglers bleibendes Verdienst. Wenckebach (86) bestätigte Zieglers Befunde. Nach ihm entsteht die intermediäre Zellmasse „aus Zellen, welche von den mesoblastischen Somiten her zwischen Chorda und Darmrohr hineinwachsen und sich dort vermehren.“ Auch konnte er „an lebenden und konservierten Embryonen konstatieren, wie die Zellen von dem Blutstrom gelockert und mitgeführt werden.“ Ebenfalls aus den Urwirbeln lässt die intermediäre Zellmasse Henneguy (88) entstehen: „La protovertèbre occupe au début toute la hauteur de l'embryon; elle s'étend de l'ectoderme à l'entoderme. Mais bientôt les cellules de la partie proximale de la lame latérale prolifèrent et donnent naissance à une masse cellulaire, la lame intermédiaire d'Oellacher. Cette masse intermédiaire

s'insinue entre la protovertèbre et l'entoderme et arrive au contact de la corde dorsale. Elle se sépare alors de la lame latérale et constitue une masse distincte. La masse intermédiaire dont les cellules conservent le caractère embryonnaire et restent arrondies, est la partie, qui donnera plus tard naissance aux vaisseaux, aorte et veines."

Einen wesentlichen Schritt vorwärts führte uns in der Erkenntnis der uns hier beschäftigenden Dinge die Arbeit von Felix (97). Er behandelte darin eigentlich die Entstehung der Nierenanlage und wurde dadurch naturgemäss gezwungen, sämtliche Gebilde zwischen Chorda und Darm in seine Untersuchungen mit einzubeziehen. „Vorn endigt die intermediäre Zellmasse am hinteren Ende der Vorniere, nach hinten ist die Art und Weise ihrer Entstehung nicht zu bestimmen, also ihre Grenze auch nicht anzugeben." Er schildert ihre Entstehung folgendermaßen: Die Seitenplatte teilt sich in drei Zellenkomplexe. „Der laterale Teil der Seitenplatten wird zu den Seitenplatten im engeren Sinne, der mittlere zum kaudalen Abschnitt des primären Harnleiters und der mediale zur sogenannten intermediären Zellmasse Oellachers. Da der Name „intermediäre Zellmasse" bereits vergeben ist, habe ich für den medialen Abschnitt den Namen „Venenstrang" gewählt." „Der Venenstrang stellt also beiderseits einen auf dem Querschnitt dreieckigen Strang dar, der am achten Ursegment zugespitzt beginnt und nach rückwärts sich ohne Grenze in die noch ungeteilten Seitenplatten verliert." Felix kann mit Bestimmtheit erkennen, „dass alle drei Teile Zellenmaterial beider Seitenlamellen enthalten, also abgeschnürte Teile der Gesamtrumpfwand darstellen." Hieraus folgert er, dass der Hohlraum des Venenstranges gleich dem Hohlraum des Vornierengangs sei und folglich wird die Frage, ob der Hohlraum, der den Zirkulationsapparat enthält, der primären Leibeshöhle gleichzusetzen wäre, verneint. Ohne auf diese Frage einzugehen, möchte ich bemerken, dass nach meinen Ergebnissen, die für die Prämisse notwendige Beobachtung nicht richtig ist. Im Gegensatz zu Zieglers Hypothese der Blutbildung betont Felix mit Recht, „dass bei der Anlage der Hauptgefässe ein strenger Unterschied zwischen Blutanlage und Bindegewebsentwicklung gemacht werden kann. Die beiden Hauptstämme werden direkt aus dem Mesoderm, ohne dass

eine sogenannte Mesenchymzwischenstufe vorhanden ist, gebildet."

Eine grosse, umfangreiche Arbeit speziell über die Entwicklung des Blutes und der grossen Gefässe erschien kürzlich von Sobotta (02), die jedoch in der vorliegenden Frage nichts wesentlich neues brachte, obgleich einige Angaben von Felix berichtigt wurden. Letzterer hatte bei der Forelle die „Venenstränge" erst in einem Stadium von 17 Urwirbeln gesehen, während Sobotta sie schon bei 13 Urwirbeln erkannte. Er änderte die Bezeichnung „Venenstrang" in „Blutstrang" um, weil er annimmt, „dass diese Stränge (wenigstens bei den meisten Teleostiern) die Blutkörperchen bilden," während sie „bei Belone nichts mit einer Vene zu tun haben, sondern vielleicht sogar in die Aorta zu liegen kommen." Wichtig ist seine Beobachtung, dass die Dreiteilung der Seitenplatte eine sekundäre Bildung sei, die anfangs nicht vorhanden ist. Sobotta erhielt ferner viel klarere Bilder bei der Regenbogenforelle, als Felix bei der gewöhnlichen Bachforelle, bei der die fast gleichzeitige Anlage des Vornierengangs das deutliche Bild stört. „Das Substrat des Blutstrangs ist schon sofort nach, ja sogar vor Abtrennung des Urwirbels von den (primären) Seitenplatten in dem medialen Ende dieser enthalten." Auch bei ihm also bilden sich die „Blutstränge" aus dem medialen Teil der Seitenplatte im Bereich des 8. bis 32./33. Urwirbels. Hier gibt er als erster eine scharfe, hintere Grenze an, die aber, wie wir sehen werden, nicht existiert. Zur prinzipiellen Frage, die uns hier besonders beschäftigt, schreibt Sobotta (Seite 668): „Wir haben es bei den Teleostiern mit einer typischen intraembryonalen Blutbildung zu tun, während alle anderen Vertebrateneier mit grossem Dotter eine vorwiegend oder gar ausschliessliche extraembryonale Entstehung von Blut zeigen. Es kann wohl keinem Zweifel unterliegen, dass die Bildung des Blutes auf dem Dottersack etwas Sekundäres ist, da wir ja natürlich den Dottererwerb an und für sich als sekundären Zustand auffassen müssen. Der Umstand, dass bei Teleostiern trotz Dottererwerb die Blutbildung intraembryonal erfolgt, darf wohl als ein primitiver Zustand aufgefasst werden, primitiv vielleicht auch deswegen schon, weil die Blutzellen ganz lokalisiert an einer bestimmten Stelle auftreten, nicht zerstreut an verschiedenen Punkten."

Eine Kritik dieser so aussergewöhnlichen und den gebräuchlichen Vorstellungen so widersprechenden Auffassung wird sich im Laufe der folgenden Arbeit von selbst ergeben.

Hier möchte ich nur erwähnen, dass der Dottererwerb sicherlich etwas Sekundäres ist, aber man darf nicht vergessen, dass die geformten Blutbestandteile auch sehr spät in der phylogenetischen Reihe entstehen, also eventuell nachdem dieser sekundäre Zustand erreicht ist.

Wie ich hoffe, wird die folgende Arbeit das Verständnis dieser Verhältnisse fördern.

Material und Technik.

Meine Untersuchung stellte ich hauptsächlich an Eiern von Gobius capito an, die ich in Neapel im April-Mai 1903 sammelte und konservierte. Und gleich hier möchte ich den Herren der dortigen zoologischen Station meinen herzlichsten Dank aussprechen für ihre freundlichen Bemühungen. Diese Eier sind nämlich nicht ganz leicht zu beschaffen, wenn das Wetter nicht besonders günstig ist, was damals nicht der Fall war. Dass ich trotzdem reichlich brauchbares Material bekam, verdanke ich der Beharrlichkeit des Herrn Konservators der Anstalt, Dr. Lo Bianco, wofür ich ihm noch an dieser Stelle vielmals danken möchte. Gobius legt seine Eier vom März bis Mai an Felsen ab, an die die Brandung schlägt. Das Ei ist im Ovarium rund und hat einen Haftbüschel; Raffaele (98) vergleicht es mit einer Bombe. Wenn es befruchtet ist, haftet es mit dem Büschel am Felsen fest und bekommt eine ovale Gestalt oder besser die eines Doppelkegels. Die Länge der Kapsel ist 4,33—5,45 mm, die Breite 1,33—1,54 mm (Lo Bianco (99). In dieser länglichen Kapsel liegt der runde Dotter mit dem Embryo; man kann daher die Kapsel leicht entfernen, was für das Durchtränken und Schneiden sehr wichtig ist. Daher wählte ich auch dieses Objekt. Die Fischer sehen bei ruhigem, klarem Wetter diese dicht aneinander gelegten Eier von der Meeresoberfläche aus und schlagen mit Eisenstangen den Felsen oberflächlich ab, sodass man die Eikolonien noch am Stein befestigt abtöten kann. Dies Ei eignet sich nicht so gut wie pelagische zur Untersuchung im lebenden Zustand, denn der Dotter ist trüb, doch kann man gut das Herz

schlagen sehen und auch sonst den Kreislauf verfolgen. Eine Mittelvene führt das Blut über den Dotter in den Embryo. Als Fixationsmittel verwandte ich eine von Carnoy angegebene Flüssigkeit, die aus sechs Teilen Alkohol absol., drei Teilen Chloroform und einem Teil Eisessig besteht, 2—3 Stunden lang, wobei ich mit zwei Pinzetten oder Nadeln die Kapsel nach etwa einer Stunde entfernte. Vor der Härtung ist es nicht ratsam, diese Prozedur vorzunehmen, da man das Ei sonst sehr leicht verletzt. Aus dieser Flüssigkeit kamen die Eier direkt in Chloroform, da nach meinen Erfahrungen der absolute Alkohol den Dotter sehr spröde macht. Von dort durch Chloroform-Paraffin in reines Paraffin von 40 Grad Schmelzpunkt. Dieser Prozess ging sehr langsam von Statten, aber ich vermied somit die hohen Wärmegrade, die dem Dotter auch so gefährlich sind. Formol fixierte die Embryonen schlecht, und konnte deshalb nicht genommen werden, obwohl der Dotter dabei schneidbar blieb. Dagegen hatte ich sehr gute Resultate mit der von Tellyesniczky angegebenen Flüssigkeit, die ich anfangs unbewusst als eine eigene Modifikation der Zenker'schen Flüssigkeit anwandte, da ich das Sublimat als schädlich für den Dotter erkannt hatte. Nach 24stündigem Fixieren und gründlichem Auswaschen wurde mit Borax-Karmin die Stückfärbung vorgenommen und ebenso, wie oben erwähnt, durch Chloroform in 40° Paraffin eingebettet. In München wurde das Material dann beim Umbetten in härteres Paraffin sorgfältig orientiert und in Serien von $7^1/_2$, 10 und 15 μ geschnitten. Da beim Aufkleben mit Wasser oder Eiweisglyzerin die Schnitte sich häufig warfen und abfielen, befestigte ich sie mit Nelkenöl-Collodium.

Die künstliche Befruchtung ist bei dieser Spezies, soviel ich weiss, noch nicht geglückt, und daher ist es bei der grossen Schnelligkeit der Entwicklung sehr schwer, ganz junge Stadien zu erhalten. Und ich muss hier auf eine Lücke meiner Arbeit hinweisen, denn die Frage nach der Entstehung des Blutes hängt innig zusammen mit der Gastrulation und Mesodermbildung und diese habe ich nicht verfolgen können, doch behalte ich es mir für eine spätere Arbeit vor.

Ich beginne mit der Beschreibung eines Stadiums von 11 Urwirbeln, bei dem die Verhältnisse am deutlichsten sind. Fig. 1—6 sind Querschnitte eines Embryo, dessen Endknospe eben angefangen hat, zum Schwanze sich zu verlängern. Sieht man diese Serie von hinten nach vorne durch, so findet man das äusserste Ende des Schwanzes zunächst völlig undifferenziert. Weiter kranial treten zuerst dorsal oben, unter dem Ektoderm, zwei seitliche Spalten auf, welche nach vorne zu allmählich tiefer herunterschneiden und so einen mittleren, kompakten Zellstrang das Neuralrohr (n) von zwei seitlichen Zellmassen, den Mesodermplatten (mp), abtrennen. Diese letzteren werden weiter kranial durch einen trennenden Spalt in dorso-ventraler Richtung auch vom Ektoderm (ek) selbständig. Diese Verhältnisse gibt Fig. 1 wieder. Hinzuzufügen ist nur noch, dass das doppelschichtige Ektoderm, das die äussere Begrenzung bildet, sowohl dorsalwärts mit dem mittleren Zellstrang, als auch mit der undifferenzierten ventralen Zellmasse (uz) zusammenhängt, in welche die drei durch die Spalte geschiedenen Zellenkomplexe übergehen. Hier unten ist die Vereinigung so innig, dass das Ektoderm an dieser Stelle als selbständige Lage verschwindet. Das seitlich von der Neuralplatte abgegliederte Mesoderm zeigt auf diesem Schnitt eben die ersten Spuren einer epithelialen Anordnung seiner oberflächlichen Zellen. In diesem Stadium findet man noch auf etwa zwei Schnitten (Schnittdicke $7^1/_2$ μ) die Kupffer'sche Blase. Fig. 2 zeigt dies Bild. Das zweischichtige Ektoderm geht auch hier in das Neuralrohr und ventral in die undifferenzierten Zellen über. Das Neuralrohr ist kompakt, aber aus der Lage der Kerne ergibt sich eine virtuelle Lichtung, die bis zur kleinen Öffnung der Kupffer'schen Blase (KB) führt und das Rudiment des Canalis neurentericus (Cn) darstellt. Auf den nächsten Schnitten verschwindet diese geordnete Lage der Kerne wieder, sowohl kaudalwie kranialwärts. Die Kupffer'sche Blase ist ein feiner Spalt mit epithelialer Umgrenzung, nur erscheinen ventral die Zellen weniger hoch und weniger regelmässig gestellt. Lateral vom Neuralrohr erblicken wir die Urwirbelplatten (urp), die ventral in die Zellmasse übergehen, mit welcher, wie erwähnt, auch das Ektoderm noch zusammenhängt und von der andererseits der Boden der Kupffer'schen Blase nicht deutlich abzugrenzen ist. Die mediale epitheliale Wand der Urwirbelplatte erscheint durch einen schmalen

Spalt vom Kern getrennt. Es ist hier eher an ein Kunstprodukt durch die Konservierung zu denken, als an die Andeutung einer Urwirbelhöhle, wegen der exzentrischen Lage. [1])

Weiter kranial folgt Fig. 3. Wir sehen hier das Nervenrohr mit deutlicher Lichtung versehen, während es dorsal noch mit dem Ektoderm zusammenhängt. Darunter liegt die Chorda (ch) mit ihren charakteristischen, blasigen Zellen; und wieder ventral davon eine keilförmige Zellmasse (BM), die mit breiter Basis an das Ektoderm stösst und weniger scharf von ihm abgegrenzt erscheint, als es die Figur wiedergibt. [2]) Das Ektoderm zeigt hier genau in der Medianebene äusserlich eine kleine Einkerbung, auf die ich später zurückkommen muss. Seitlich von den genannten axialen Teilen liegen völlig selbständig die beiden Urwirbelplatten (urp), welche jetzt einen geschlossenen epithelialen Überzug zeigen.

Vergleichen wir die beiden letztgeschilderten Figuren, so erklärt sich der Unterschied einerseits durch den nach vorn allmählich durchgreifenden Trennungsspalt, welcher auf Fig. 2 die Urwirbelplatten nur zum Teil, auf Fig. 3 vollständig von den medianen Gebilden losgelöst hat; und ferner durch das Auftreten der Chorda vor dem neurenterischen Kanal. Die keilförmige Zellmasse der Fig. 3 entwickelt sich in direkter Fortsetzung aus jener undifferenzierten Zellmasse (Fig. 2) in welcher die Kupffer'sche Blase sich findet.

Diese keilförmige Zellmasse ist wahrscheinlich schon oft gesehen worden, doch hat sie nie eine besondere Beachtung gefunden. Der Einfachheit halber bei der Darstellung werde ich sie auch „Blutmesoderm" nennen. Doch bemerke ich dabei ausdrücklich, dass sie nicht nur aus Mesoderm besteht, noch dass sie ausschliesslich Blut bildet. Ich hoffe, nachher den Namen rechtfertigen zu können. — Häufig sieht man im Blutmesoderm

---

[1]) Ähnlich diesem Bild ist die Textfigur 25 in der Felix'schen Arbeit. Auch die folgenden Verhältnisse scheint dieser Forscher gesehen zu haben, doch weicht er in der Deutung von mir ab, da er das verbindende Glied übersehen hat. Die angemeldete Arbeit von Franz habe ich nicht gefunden, auch nicht im Zool. Anzeiger.

[2]) Ein ähnliches Bild mag Lwoff (94) dazu geführt haben, das Entoderm samt der Chorda aus dem Ektoderm abzuleiten.

Zellen auffallend konzentrisch angeordnet, doch kann man dies wegen des inkonstanten Auftretens nicht zu Schlüssen verwenden. Dagegen beruht es, glaube ich, nicht auf Täuschung, dass man Zellen von der Kupffer'schen Blase bis zum definitiven Darm, einigermassen wenigstens, verfolgen kann. Dieser Zellstrang ist besonders kenntlich durch Kerntrümmer und undeutlich verwaschene Zellen, wie es Fig. 4 und 6 deutlich zeigen. Ich deute sie als Reste des Schwanzdarms gleich dem dorsalen Entoderm von Felix. Fig. 4 ist nur 4 Schnitte, also 30 μ, weiter kranial als Fig. 3 und zeigt nur wenig Veränderungen. Nur die Nervenanlage hat sich fast, das Blutmesoderm vollständig vom Ektoderm losgelöst. Bisher waren sämtliche Abbildungen Querschnitte hinter dem Anus. Fig. 5 zeigt die Veränderungen, die durch das Hinzutreten des Afterdarms (AD) bedingt sind. Unten ist die Umhüllung des Dotters flach angeschnitten, wobei man bemerken kann, dass das Ektoderm kontinuierlich in die Dotterhaut (d) übergeht. Unter der Chorda liegt das Blutmesoderm (BM), in dessen Mitte wir Kerntrümmer und blasse Zellen finden. Der Afterdarm mündet unter einem spitzen Winkel in den Darm ein; daher ist er hier von ovaler Gestalt, da er schief getroffen ist. Oben seitlich vom Afterdarm finden wir je einen Zellenkomplex, von denen der rechte kontinuierlich in die obere Zellmasse sich fortsetzt, während der linke sich etwas davon abhebt. Diese eben erwähnten Zellverbände sind das Blutmesoderm im engeren und eigentlichen Sinne, während die obere Partie den Schwanzdarm (SD) darstellt. Von dem Schwanzdarm zieht also das Blutmesoderm zu beiden Seiten des Afterdarms hinab bis zu dessen Mitte etwa, um dann plötzlich mit einem scharfen Knick umzubiegen und in entgegengesetzter Richtung nach oben zu streben. An den Enden der Zipfel lockert sich der Verband der Zellen und wir sehen links eine solche fast freie Zelle. Die Mesodermplatte lässt sich scharf durch ihr Epithel von dem Blutmesoderm trennen. Dieselbe ist von hier ab kranialwärts segmentiert, wie das auch auf der Figur durch die sichtbare Anschnitte der nächstfolgenden Segmente zu erkennen ist, welche dorsal seitlich des Neuralrohrs erscheinen. Die Segmentierung ist aber in dieser Gegend keine vollständige; doch greifen die dorso-ventralen Intersegmentalspalten nicht weit von dieser Stelle ganz durch.

Es ist nötig hier noch einmal auf die frühere Fig. 4 zurückzugreifen. Denkt man sich auf dieser in die keilförmige Zellmasse von unten her den Afterdarm bis an den Schwanzdarmrest vorgedrängt, so ist dadurch das Bild der Fig. 5 erklärt. Es lässt folglich der keilförmige Zellstrang dem vorgelegten Afterdarm, zum Teil ihm ausweichend und ihn umfassend, Platz.

Fig. 6 geht durch den Dotter, der jedoch in der Zeichnung weggelassen wurde. Durch Schrumpfung hat er sich vom Embryo entfernt. Auf dem kleinen, abgebildeten Stück sieht man die grossen Dotterkerne (DK). Der Schnitt trifft die Vereinigungsstelle des Afterdarms mit dem Schwanzdarm und man erblickt nun einen aus zwei verschiedenen Bestandteilen zusammengesetzten Darm von Kürbisform. In der oberen Partie finden wir einen eigentümlichen Kernzerfall als Zeichen gleichsam der Degeneration, der dieser Darmabschnitt anheim fällt. Auch seine Färbung ist eine andere, als die der unteren Partie. Über dem Darm sehen wir unter der Chorda blasige, grosse Zellen: die Subchorda (Sch). Seitlich vom Darm unmittelbar unter den Ursegmenten ziehen die Blutmesodermzellen nach abwärts und dann wieder mit einer scharfen Wendung aufwärts. Links sehen wir freie Zellen, die sich wohl von dem linken Zipfel losgelöst haben. Wahrscheinlich sind es die Zellen, die nach Wenckebachs Beobachtungen am Lebenden als freie Wanderzellen beim Aufbau der Gefässe eine grosse und wichtige Rolle spielen.

Dieselben Zellen finden wir in Figur 7 wieder. Hier ist der Darm typisch dreieckig, wie wir ihn stets sehen, wenn das Entoderm sich eben zum Darm geschlossen hat. Doch zeigt die Spitze des Darmes noch das eigentümliche Degenerationsbild. Die Ursegmente zeigen auch ventral ein regelmässiges Epithel, sodass sich das Blutmesoderm deutlich zwischen Ursegmenten und Darm abhebt. Es zeigt die gewohnte Knickung und den Charakter lockeren Zellgefüges. Eine Trennung von der Dotterhaut ist nicht möglich. Kranial von dieser Figur wird der seitlich am (nunmehr wieder offenen) Darm liegende Anteil des Blutmesoderms schwächer, kompakter und tritt endlich in Verbindung mit den Ursegmenten; noch weiter nach vorn wird in denselben der Leibeshöhlenspalt sichtbar, d. h. soviel, als dass nach vorne zu das Blutmesoderm aufhört (am 7. Urwirbel) und ohne scharfe Grenze in das axiale Leibeshöhlenmesoblast übergeht. Auch von der

Seitenplatte lösen sich in der Nähe des Urwirbels vereinzelte Zellen ab.

In diesem eben beschriebenen Stadium ist der Darm im Rumpf noch geöffnet, wie ja der Darmschluss bei Teleostiern sehr verzögert ist; nach Sobotta's Ansicht durch die Blutstränge. Ich möchte umgekehrt annehmen, dass der offene Darm bewirkt, dass das Blutmesoderm sich nach oben verlagert und über dem Darm zu liegen kommt als die bekannte „intermediäre Zellmasse" Oellacher's gleich „Venenstrang" von Felix oder „Blutstrang" von Sobotta. Ich verweise auf Bild 7. Deutlich wird dieser Prozess der Verlagerung, wenn wir noch ein jüngeres und ein älteres Stadium betrachten.

In einem wenig jüngeren Embryo hat die Entwicklung des Schwanzes noch nicht begonnen. Man bekommt also sofort den Dotter mit auf dem Schnitt und ist ein solcher in Fig. 8 wiedergegeben. Das Bild ergibt sich bei Verfolgung der Serie in kranialer Richtung, ebenso wie früher beschrieben, durch je zwei seitliche nach vorne tiefer einschneidende Spalten, welche aus dem undifferenzierten Zellmaterial die Axengebilde von den Mesodermplatten und letztere vom Ektoderm trennen. Hier fehlt aber selbstverständlich jene keilförmige Zellmasse des Schwanzes. Der Darm ist offen und seitlich von ihm liegt das Blutmesoderm und tritt einerseits in kontinuierliche Verbindung mit der Ursegmentplatte, andrerseits breitet es sich auf eine gewisse Strecke über den Dotter aus. An der mit einem Stern bezeichneten Stelle ist also der verbindende Teil zwischen Blutmesoderm und Ursegment das axiale Mesoderm der Seitenplatte. Beide Mesodermanteile vereinigen sich hier zu einer Zellmasse.

Auch bei einem 24 Stunden älteren Embryo ist ganz hinten im Schwanz eine undifferenzierte Zone; dann treten durch zwei seitliche Spalten Nerven- und Urwirbelplattenanlage zutage, sodass wir ein Bild erhalten wie früher in Fig. 1. Also auch hier geht Urwirbelplatte und Nervenrohr in eine undifferenzierte, ventrale Zellmasse über. Weiter vorne trennen sich Chorda und Urwirbelplatten ab. Auf Fig. 9 sehen wir ein Bild, das der Fig 4. entspricht, nur merkt man das höhere Alter an den medianen Faltungen des Ektoderms, der grösseren Entwicklung der Urwirbelplatten (urp), sowie an histologischen Differenzierungen, so besonders an der Chorda. Zwischen den Urwirbelplatten ein-

gekeilt, sehen wir wieder die keilförmige Zellmasse (BM), an deren Zellen man durchaus keine Verschiedenheit oder Gruppierung mehr erkennen kann. Wenn nun der Darm hinzukommt, sieht man an der Serie, wie das Blutmesoderm in die Höhe geschoben wird und somit kappenförmig über dem Darm zu liegen kommt. Fig. 10 geht durch den Anus; über dem Darm liegt der Blutstrang (BM), darüber die Aorta (ao) mit einer freien Zelle, die man noch nicht als Blutzelle bezeichnen kann, und sonst freiem Lumen. Die Urwirbelplatten sind langgestreckt, greifen in alle Lücken ein und reichen als Seitenplatten (S) verjüngt bis tief am Darm herab. Sie sind hier unten vom Blutstrang nicht abzugrenzen. In der obersten Partie des Darms ist wiederum eine trübe Färbung zu erkennen.

Fig. 11 zeigt den runden geschlossenen Darm, von den Seitenplatten ventral umschlossen, dorsal davon den Blutstrang, der sich wieder mit den Seitenplatten vereinigt. Darüber sehen wir die leere Aorta. Der Darm ist hier in diesem Stadium ganz geschlossen und der Blutstrang lässt sich wieder bis etwa zum 7. Urwirbel verfolgen.

In noch späteren Stadien ist statt des kompakten Blutstrangs die Vena cardinalis posterior vorhanden, zuerst mit Blutkörperchen gefüllt, dann leer. Auch im Schwanz finden wir ein Gefäss mit Blutzellen und ich vermute, dass sie aus der keilförmigen Zellmasse an Ort und Stelle hervorgegangen sind, aber da hier schon eine Zirkulation stattfindet, kann ich eine Verschleppung dieser Zellen aus anderen Orten nicht ausschliessen.

Um also die morphologischen Ergebnisse klar zu überblicken, will ich kurz zusammenfassen: Von der Endknospe bis zur Gegend des 7. Urwirbels zieht ein kontinuierlicher Zellstrang, dessen Lage vom Darm abhängig ist. Postanal: ventral vom Darm gelegen; praeanal: geteilt, seitlich, wenn der Darm offen oder in späteren Stadien mehr median und dorsal und alsdann wohlbekannt als „intermediäre Zellmasse“ von Oellacher, „Venenstrang“ von Felix oder „Blutstrang“ von Sobotta.

Ebenso bekannt ist es, dass Blut sich aus seinen Zellen bilde. Zum Teil gehen die Zellen direkt auf den Dotter, ein andrer Teil bleibt an Ort und Stelle und bildet dort Blut und wahrscheinlich Gefässe. Ein Vergleich der Abbildungen zeigt uns, dass das Blutmesoderm postanal viel stärker entwickelt ist,

als vorne, wo er bei gewissen Arten eventuell wird fehlen können oder häufig übersehen oder falsch gedeutet sein wird. Es ist nicht meine Absicht, hier auf die Literatur einzugehen, nur ein einziges Beispiel möchte ich vorbringen. So geht aus den Zeichnungen von H. B. Wilson in seiner trefflichen Monographie von Serranus atrarius (91) ganz deutlich hervor, dass in dem als Schwanzdarm bezeichneten Zellkomplex auch Blutmesodermzellen enthalten sind, die weiter kranial zwischen Chorda und Darm als Aortenanlage beschrieben werden. Natürlich kann man sich nur dann ein Urteil erlauben, wenn man die ganze Serie verfolgen kann und ich möchte meine eben erwähnten Vermutungen mit aller Reserve ausgedrückt haben. Wilson leugnet auf das Entschiedenste das Vorhandensein einer intermediären Zellmasse und er hat in gewisser Hinsicht jedenfalls Recht, da eine intermediäre Zellmasse wie bei den Salmoniden eventuell nicht vorhanden ist; es würde aber nicht das Blutmesoderm im Schwanz fehlen. Im übrigen verweise ich auf seine Abbildungen, besonders die Figuren 99, 100, 90, 66/67, 109, 94. 101, 102. Ferner soll die intermediäre Zellmasse z. B. fehlen bei Engraulis (Wenckebach) Labrax (Ziegler) und Lophius piscatorius (Dejurdin 02). Ich vermute, dass auch hier das Blutmesoderm sich im Schwanz wird nachweisen lassen und dass es sehr bald wieder verschwindet. Bei Salmoniden wird der Vorgang ebenso wie bei Gobius sein. nur wird später und reichlicher Blut gebildet. So sah ich bei einer 20tägigen Forelle im Schwanz das Blutmesoderm, das vom Darm hinaufgehoben wird und kappenförmig über demselben und unter der Aorta zu liegen kommt.

Ehe ich an eine Erklärung dieser Befunde gehe, möchte ich einige andre kleine Beobachtungen mitteilen.

Die äussere Umwachsung des Dotters scheint mir durch Zellen ektodermalen Ursprungs zu erfolgen. Unmittelbar über dem Dotter liegen grosse Kerne die ein Syncytium bilden. Der Dotter ist in der Mitte kompakt, nach der Peripherie hin mehr schollig. Je älter der Embryo desto reichlicher und kleiner werden die Schollen. Offenbar handelt es sich hier um einen Verflüssigungs- und Resorptionsprozess. Eine gewisse Rolle möchte ich dabei der Kupffer'schen Blase zuschreiben. Diese ist bei dieser Art lange Zeit unten offen, wie es ja schon bei

zahlreichen Formen beschrieben worden ist und auch das ursprünglichere Verhalten sein dürfte, da auch bei Salmoniden die Kupffer'sche Blase unten nicht epithelial bekleidet ist. Die Kupffer'sche Blase liegt somit nur durch das Syncytium getrennt unmittelbar auf dem Dotter. Und in diesem habe ich konstant an dieser Stelle eine grosse Dotterhöhle (DH) gefunden oder mehrere kleine. Fig. 8 zeigt eine solche. Sie ist von einer hyalinen, schwach färbbaren homogenen Substanz ausgekleidet, in der zahlreiche Dotterkerne (DK) sich finden. Von ihr gehen viele fein verästelte „Dendriten" in die Dottermasse hinein, was bei dieser Vergrösserung und ohne Farben auf der Abbildung nicht gut darzustellen ist.

Diese Höhle ist in offener Kommunikation mit der Kupfferschen Blase wie ich mich durch Plattenmodelle überzeugt habe. Ohne dieser Dotterhöhle morphologisch irgendwelche Bedeutung zuschreiben zu wollen, wirft sie vielleicht doch etwas Licht auf die physiologische Funktion der Kupffer'schen Blase und die Resorptionsvorgänge im Dotter.

Ich habe die Embryonen hauptsächlich deshalb mit dem Dotter geschnitten, um die Frage entscheiden zu können, ob Blut auch auf dem Dotter gebildet wird wie bei anderen Vertebrateneiern mit grossem Dotter. Ich kann diese Frage verneinen, wenn ich auch nicht ausschliessen kann, dass einzelne Zellen aus dem Verbande der Keimhaut oder des Syncytiums sich loslösen und Blutzellen bilden. Ja ich habe sogar einige Bilder gesehen, die dafür sprechen, aber jedenfalls ist diese Bildung ganz geringfügig und kommt gegen die intraembryonale Blutbildung garnicht in Betracht.

Deutung der Beobachtungen.

Es handelt sich hauptsächlich um die Frage, die ich in der Einleitung besprochen habe, ob die Blutbildung bei Teleostiern ein caenogenetischer oder ein palingenetischer Vorgang ist; oder mit anderen Worten, ob wir aus dem veränderten Tatsachenbestand, dass wir die Blutstränge nach hinten bis zur Endknospe verfolgen können, im Stande sind, das Blutmesoderm in Analogie mit Gebilden andrer Klassen zu bringen. Wenn man es sich unvoreingenommen überlegt, so ist es nicht recht begreiflich, wie bei Teleostiern, die mit den Selachiern in so nahen ver-

wandtschaftlichen Beziehungen stehen, in der Embryonalzeit so grosse Verschiedenheit herrschen sollte, dass die Blutbildung prinzipiell verschieden wäre und die Blutstränge ohne jegliche Analogie da ständen, wie es erst kürzlich Sobotta behauptet hat. Im Gegensatz zu dieser Anschauung möchte ich die Vorgänge bei Knochenfischen durch die Selachier erklären.

Bei den Selachiern findet die typische meroblastische Gastrulation statt, auf die ich nicht näher einzugehen brauche. Der Umwachsungsrand um den Dotter bildet Mesoderm, welches nachträglich gegen die Embryonalanlage vorgeschoben wird und sich mit dem embryonalen Mesoderm vereinigt. Diese zweierlei Mesodermbildungen wurden von Rückert (87) als axiales und peripheres, von Rabl (88) als gastrales und peristomales beschrieben. Hinten an der dorsalen Lippe des Urmunds hängen die zwei Mesodermmassen natürlich zusammen. Weiter vorne trennen sie sich, wachsen dann aber gegeneinander und vereinigen sich schliesslich wieder sekundär.

Uns interessieren am meisten die Vorgänge am kaudalen Ende. Der Embryo erhebt sich über die Keimscheibe, das heisst, Randmaterial wird in den Embryo hineinbezogen. Wir sehen am Kaudalende gewissermassen eine „Aufrollung", wobei ich durchaus nicht irgend eine mechanische Deutung geben will, sondern es soll einfach die Tatsache illustriert werden, dass die Ursprungsstellen des Mesoderms sich einander nähern. Das Entoderm hat sich also gewölbt, aber noch nicht zum Darm geschlossen. H. Virchow (95) hat als erster darauf hingewiesen, dass dieser „Aufrollungsprozess" zur Erklärung der Vorgänge bei der Teleostierendknospe herangezogen werden könne. Virchow gibt auch eine Figur von Raja, bei der der Darm eben noch offen ist und sich das Mesoderm ventral unter denselben verlagert hat. Dieses Mesoderm wird zwar noch in den Embryo hineinbezogen und ist also embryonales Mesoderm; es steht aber in kontinuierlicher Verbindung mit dem peripheren Mesoderm auf dem Dotter und darf selbst seines Zusammenhangs wegen mit Entoderm und Ektoderm an der ventralen Umschlagslippe gleichfalls als peripheres Mesoderm angesprochen werden.

Ich gebe in der Textfigur Virchow's Bild mit einer Modifikation schematisch wieder. Unter dem Neuralrohr sehen wir die Chorda, unter dieser den ventral offenen Darm. Von einer

Übergangslinie ins Ektoderm, dem Umschlagsrand, geht das periphere Mesoderm zwischen die beiden primären Keimblätter aus und schiebt sich gegen die ventrale Kante des axialen Mesoderms. Dem Bild von Virchow liegt ein Stadium nach dieser Vereinigung der beiden Mesodermplatten zu Grunde, während ich also ein jüngeres Stadium der grösseren Klarheit

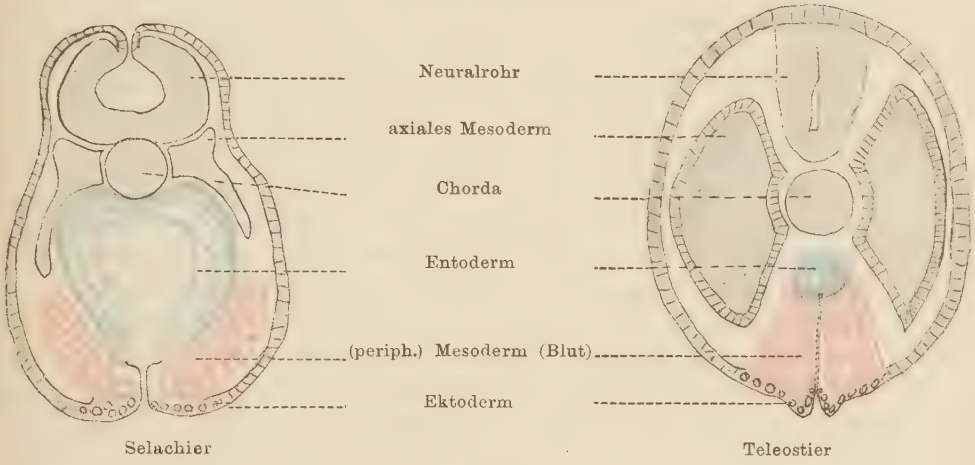

wegen gewählt habe. Denkt man sich den Darm weit offen und flach ausgebreitet auf dem Dotter liegen, so gewinnt das periphere Mesoderm eine laterale Lage zum axialen, wie man es gewöhnlich zu Gesicht bekommt. Ich wiederhole das Wesentliche in diesem Schema: Das Entoderm ist aufgerollt und ventral von ihm ist die Mesodermursprungsstelle.

Werfen wir nun einen Blick auf das danebenstehende Schema eines Teleostiers, so sieht man schon aus den Farben, was ich homologisieren will. In der Mitte sehen wir die Chorda, zu beiden Seiten das axiale Mesoderm, darüber das Nervenrohr und darunter das keilförmige Blutmesoderm. Das Entoderm hat sich geschlossen und naturgemäss kommt dadurch das Blutmesoderm, das ich dem peripheren Mesoderm der Selachier gleichsetze, unter das Entoderm zu liegen. Die Verbindung zwischen Entoderm und Ektoderm verschwindet im kompakten Keil und nur eine Einkerbung des Ektoderms in Fig. 4 deutet auf die „Aufrollung“. Der Einwand, dass ich das Entoderm willkürlich an das obere Ende des Keils setze, ist nicht stich-

haltig, denn ich kann als Marke die Kupffer'sche Blase verwenden. Alle Autoren sind darin einig, dass die Kupffer'sche Blase ein Teil des Darmes sei. Die Streitfrage, ob man sie mit der Endblase des Schwanzdarms oder dem sogenannten Urdarm der Selachier vergleichen soll, will ich nicht berühren, denn für meinen Zweck kommt es mir nur darauf an, dass sie wie Kopsch (1900) sich ausdrückt; „ein Hohlraum im entodermalen Teil der Wachstumszone" sei. Ich verweise auf Fig. 2, wo unter der Kupffer'schen Blase das noch undifferenzierte Blutmesoderm liegt; ich erinnere an den Strang, der sich von ihr bis zum Darm an seinen Kerntrümmern verfolgen liess und den ich als Rudiment des Schwanzdarms deutete. Die Bezeichnung „Blutmesoderm" ist also nicht erschöpfend für den Keil, da der Schwanzdarm, also Entoderm, noch darin enthalten ist; freilich als Rudiment, sodass man ihn bei der Benennung vernachlässigen kann. Auch will ich natürlich nicht behaupten, dass ausschliesslich Blut aus dem Blutmesoderm gebildet wird, sondern auch Gefässe und eventuell Bindegewebe; aber die Blutbildung ist die charakteristischste Funktion dieser Masse und daher habe ich diesen Namen gewählt. Bis jetzt stimmten alle Tatsachen mit unserem Schema überein. Auch die Lage des Blutmesoderms zeugt von seiner Herkunft. Wenn das Entoderm geschlossen ist (Kupffersche Blase, Schwanzdarm) liegt es darunter, wenn der Darm jedoch offen bleibt, finden wir das Blutmesoderm seitlich unten. Bei älteren Embryonen, wenn das axiale Mesoderm stark anwächst, wird das Blutmesoderm nach oben verdrängt, denn der Darm ist noch lange Zeit offen und hindert somit jede andere Verlagerung. Für die Lage des Blutmesoderms, vor dem After natürlich, ist also auch der verspätete Schluss des Darms verantwortlich zu machen, sodass der Fall eintritt, dass ein blutbildendes Gefäss, das ursprünglich unter dem Darm sich befinden sollte, nun darüber zu liegen kommt. Auch dass sich zwei Blutstränge bilden, ist charakteristisch für ihre Abstammung. Ich möchte nun dem Vorwurf begegnen, dass ich um einer Erklärung willen den Tatsachen Zwang antue mit der „Aufrollung" des kaudalen Ende des Embryo. Abgesehen von der Tendenz hierzu bei den Selachiern, wie wir es am Schema bei Raja gesehen haben, finden wir genügend Tatsachen bei den Teleostiern, um unsere Auffassung zu stützen. Die Erhebung und Konzentration des Embryo

in den Endknopf ist allbekannt. Aus diesen Tatsachen entstand die Concrescenstheorie. Und wenn diese in dem Sinne, wie sie His (74) schuf, heute wohl allgemein verlassen ist, so zweifelt doch z. B. Oscar Hertwig (03) nicht an die Einbeziehung der Randpartien in die Embryonalanlage. Ebenso laufen die Arbeiten von Kopsch (96) darauf hinaus, diese Einbeziehung experimentell zu beweisen, was ihm bei seinen Anstichversuchen gelungen ist. Ebenso sprechen die Beobachtungen von Corning (96) dafür, dass extraembryonale Teile in den Embryo hineinbezogen werden, eine Tatsache, die bei Selachiern ebenfalls nachgewiesen ist. Jedenfalls ist die Ansicht, glaube ich, nicht zu gewagt, dass Randpartien, die bei den Selachiern als peripheres Mesoderm auf dem Dotter liegen, bei Teleostiern in Folge grösserer und schnellerer Konzentration in die Endknospe, also in den Embryo, hineinbezogen werden. Wir können dies Mesoderm, das gewissermaßen die Potenz des peripheren Mesoderm der Selachier besitzt und ihm durchaus analog ist, nicht als solches benennen. Aber es steht in gewissem Gegensatz zum axialen Mesoderm und der Einfachheit halber habe ich es vorhin nach seinem charakteristischsten Produkt Blutmesoderm genannt. Auch bei Selachiern entsteht aus dem peripheren Mesoderm Blut und Gefässe.

Also die Blutstränge stehen nicht ohne Homologon bei den Wirbeltieren da, sondern dieselben sind als selbständiger Teil vom übrigen Mesoderm zu trennen und dem peripheren Mesoderm der Selachier gleichzustellen. Es würde hiernach die Endknospe nicht nur den hinteren Umschlag mit Ektoderm, axialem Mesoderm und Entoderm vorstellen, sondern noch ein Mesoderm enthalten, dessen Material frühzeitig vom Dotter hineingeschoben wird. — Nach dieser Auffassung wäre also die Blutbildung bei den Teleostiern durchaus nicht ein primitiver Vorgang (Sobotta), da erst sekundär die Zellen vom Dotter in den Embryo gelangen und dann intraembryonal zu Blutzellen werden.

Zum Schluss möchte ich Herrn Prof. Mollier, unter dessen Leitung diese vorliegende Arbeit entstanden ist, meinen allerwärmsten Dank ausdrücken für seine weitgehende Anregung und Unterstützung.

München, Dezember 1904.

Literaturverzeichnis.

Baer, Karl Ernst von (35): Entwicklungsgeschichte der Fische. Leipzig 1835.

Balfour, F. (78): A monograph on the development of Elasmobranch Fishes. London 1878.

Derselbe (81): A treatise on Comparative Embryologie. London 1881.

Corning, H. K. (90): Zur Frage der Blutbildung aus dem Entoderm. Arch. f. mikr. Anat., Bd. 36.

Derselbe (96): Merozyten und Umwachsungsrand bei Teleostiern. Festschrift für C. Gegenbaur. 2. Bd.

Derjugin, K. (02): Über einige Stadien in der Entwicklung von Lophius piscatorius. Traveaux de la Société Imp. des Naturalistes de St. Pétersbourg. Bd. 33. Heft 4. 1902.

Felix, W. (97): Beiträge zur Entwicklungsgeschichte der Salmoniden. Anat. Hefte. Bd. 8. Heft 2. 1897.

Goette, A. (75): Die Entwicklungsgeschichte der Unke. Leipzig 1875.

Henneguy, L. Fr. (88): Recherches sur le développement des poissons osseux. Journal de l'anat. et physiol. 1888.

Hertwig, O.: Lehrbuch der Entwicklungsgeschichte.

Derselbe (03): Die Lehre von den Keimblättern. Handbuch d. vergleichenden experimentellen Entwicklungslehre der Wirbeltiere. 12. u. 13. Lieferung.

His, W. (74): Unsere Körperform und das physiologische Problem ihrer Entstehung. Leipzig 1874.

Hoffmann, C. K. (81): Zur Ontogenie der Knochenfische. Amsterdam 1881 83.

Kopsch, F. (96): Experimentelle Untersuchungen über den Keimhautrand der Salmoniden. Verhdlgn. Anat. Ges., 10. Vers., p. 113—121. 1896.

Derselbe (1900): Homologie und phylognetische Bedeutung der Kupffer'schen Blase. Anat. Anz., 17. Bd., No. 24 25, p. 497—503—509.

Derselbe (1904): Untersuchungen über Gastrulation und Embryobildung bei den Chordaten. 1. Die morphologische Bedeutung des Keimhautrandes und Embryobildung bei d. Forelle. Leipzig, Thieme 1904.

Kowalewsky, M. v. (86): Über die ersten Entwicklungsprozesse der Knochenfische. Zeitschr. wissensch. Zoologie, Bd. 43, Heft 3, 1896.

Lo Bianco (99): Notizie biologiche riguardanti specialmente il periodo di maturità etc. Mitteil. d. Zool. Station zu Neapel, Bd. 13, Heft 4.

Lwoff, B. (94): Die Bildung der primären Keimblätter und die Entstehung der Chorda und des Mesoderms bei den Wirbeltieren. Bull. Soc. Imp. Natur. Moscou. 1874, No. 1, p. 57—137.

Oellacher, J. (73): Beiträge zur Entwicklungsgeschichte der Knochenfische nach Beobachtungen am Bachforelleneie II. Zeitschrift für wissensch. Zoologie, Bd. 23, 1873.

Rabl (88): Über die Bildung des Mesoderms. Anat. Anz. Bd. III, 1888.

Derselbe (90): Theorie des Mesoderms. Morph. Jahrbuch XV, 1890.

Raffaele, F. (98): Le uova del fondo dei pesci ossei del Golfo die Napoli e mari adiacenti. Giornale Ital. Pesca und Acquicult. Ann. 2 No. 5.

Rückert (87): Über die Anlage des mittleren Keimblattes und die erste Blutbildung bei Torpedo. Anat. Anzeiger 1887.

Sobotta, J. (02): Über die Entwicklung des Blutes, des Herzens und der grossen Gefässstämme der Salmoniden. Anat. Hefte, 1. Abt., Bd. 19, H. 3, 1902.

Swaen u. Brachet (99): Étude sur les premières phases du développement des organes dérivés du mésoblaste chez les poissons téléostéens. Arch. de Biol. Tom 16; fasc 2. 1899.

Virchow, H. (94): Über das Dottersyncytium und den Keimhautrand der Salmoniden. Verh. d. anat. Gesellsch. Strassburg 1894.

Derselbe (95): Über den Keimhautrand der Salmoniden. Verh. d. anat. Ges. Basel 1895.

Wenckebach, K. F. (86): Beiträge zur Entwicklungsgeschichte der Knochenfische. Arch. f. mikr. Anat., Bd. 28, 1886.

Wilson, H. V. (91): The embryologie of the sea bass. Extracted from the bull. of the Unit. State Frole Commiss. Vol. IX. 1891, Washington.

Ziegenhagen, P. (94): Über das Gefässsystem bei Salmonidenembryonen. Verhandl. d. anat. Gesellsch. Strassburg 1894.

Ziegler, H. E. (82): Die Embryonalentwicklung von Salmo salar. Diss. inaug. Freiburg, 82.

Derselbe (87): Die Entstehung des Blutes bei Knochenfischembryonen. Arch. f. mikr. Anat., Bd. 30, 1887.

Lebenslauf.

Geboren in Alexandrien (Egypten) am 3. Februar 1880, absolvierte ich Michaelis 1899 am Wilhelm-Gymnasium zu Hamburg, das ich von der Obertertia an besucht hatte, während ich vorher Privatunterricht gehabt hatte. Ich studierte in Leipzig, dann in München, wo ich im Mai 1904 das medizinische Staatsexamen bestand.

Harry Marcus.